









































































# Veterinærradiologene AS

Telebuddies

---

## Radiologi rapport

**Dyrets-id:** 2630  
**Dato:** 22.07.2022  
**Klinikk:** A-Vet Smådyrklinikk AS  
**Eier:** Irene Sørum  
**Dyrets navn:** Madonna  
**Rase:** Norsk elghund grå  
**Født:** 02.2018 **Feil - født 4.1.16**  
**Kjønn:** Tispe, sterilisert

---

**Tekniske kommentarer:** Høyre og venstre laterale og ventrodorsal projeksjon av thorax er tilgjengelig for vurdering.

### Funn:

- Hjertesilhuetten er tilsynelatende forstørret og har økt sternal kontakt i høyre lateralplan
  - Normal størrelse og form i venstre lateral- og ventrodorsalprojeksjon
- Noe dårlig definert, oval, homogenbløtvevstett struktur overlapper craniale grense av hjertesilhuetten i venstre lateralprojeksjonen
- Moderat, fokal dilatasjon av craniale mediastinum i ventrodorsalprojeksjon
- Trakea har normal diameter
- Lungevevet er røntgenologisk normalt
- Store og små lungekar har normal størrelse
- Tilfeldige tilleggsfunn:
  - Mild spondylose T10-11

### Radiologisk diagnose:

- Bløtvevsmasse craniale mediastinum
  - Sannsynlig herniering av høyre aurikkel

### Diskusjon/konklusjon:

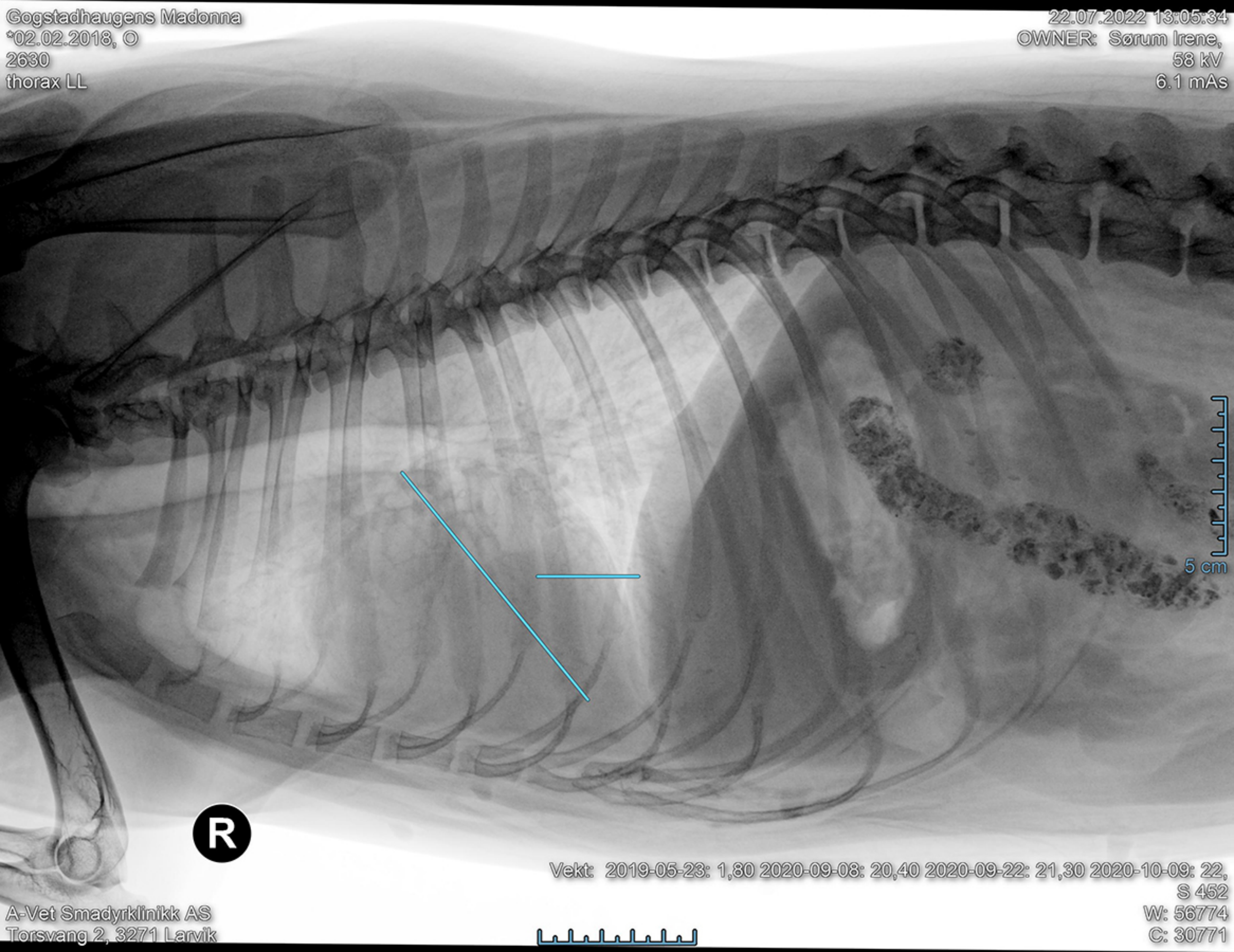
Strukturen i craniale mediastinum legger i nærheten av høyre aurikkel og representerer sannsynligvis herniering av høyre aurikkel gjennom en pericardiedefekt. Pericardiedefekt kan være kongenital eller ervervet, men symptomer trenger ikke oppstå før deler av aurikkelen hernierer gjennom defekten. Hoste er beskrevet som eneste symptom hos enkelte hunder med herniering av høyre aurikkel. Aneurisme av høyre atrie er en mulig differensialdiagnose. Ekkocardiografi anbefales for videre utredning.

---

Med vennlig hilsen,  
Marthe Aamodt Mikkelsen  
Dipl. ECVDI

Gogstadhaugens Madonna  
\*02.02.2018, ©  
2630  
thorax LL

22.07.2022 13:05:34  
OWNER: Sørum Irene,  
58 kV  
6.1 mAs

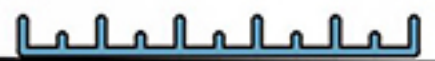

R

Vekt: 2019-05-23: 1,80 2020-09-08: 20,40 2020-09-22: 21,30 2020-10-09: 22, S 452

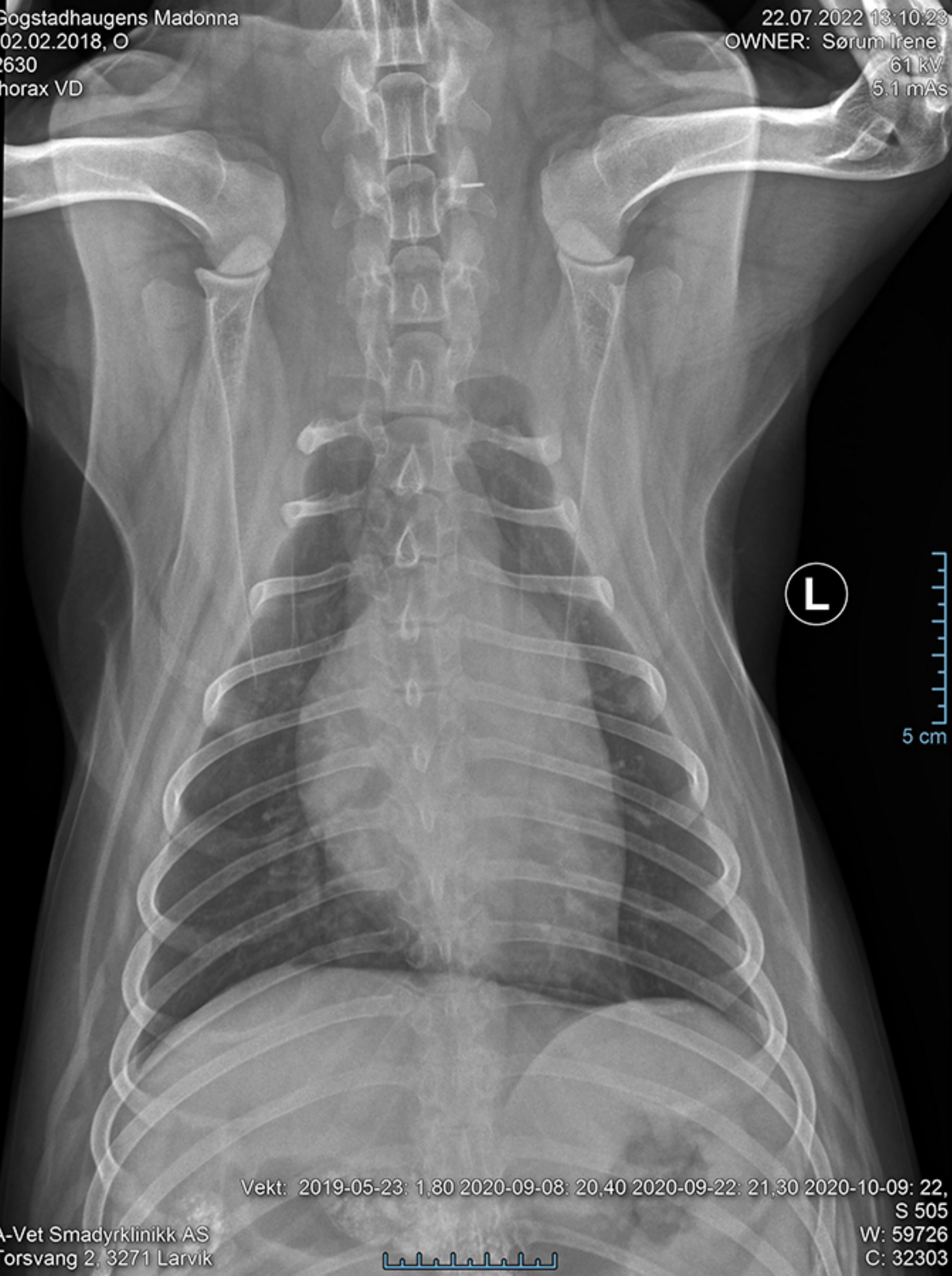
A-Vet Smadyrklinnk AS  
Torsvang 2, 3271 Larvik

W: 56774  
C: 30771



Gogstadhaugens Madonna  
\*02.02.2018, O  
2630  
thorax VD

22.07.2022 13:10:23  
OWNER: Sørum Irene  
61 kV  
5.1 mAs



L




Vekt: 2019-05-23: 1,80 2020-09-08: 20,40 2020-09-22: 21,30 2020-10-09: 22,

S 505

A-Vet Smadyrklinnk AS  
Torsvang 2, 3271 Larvik

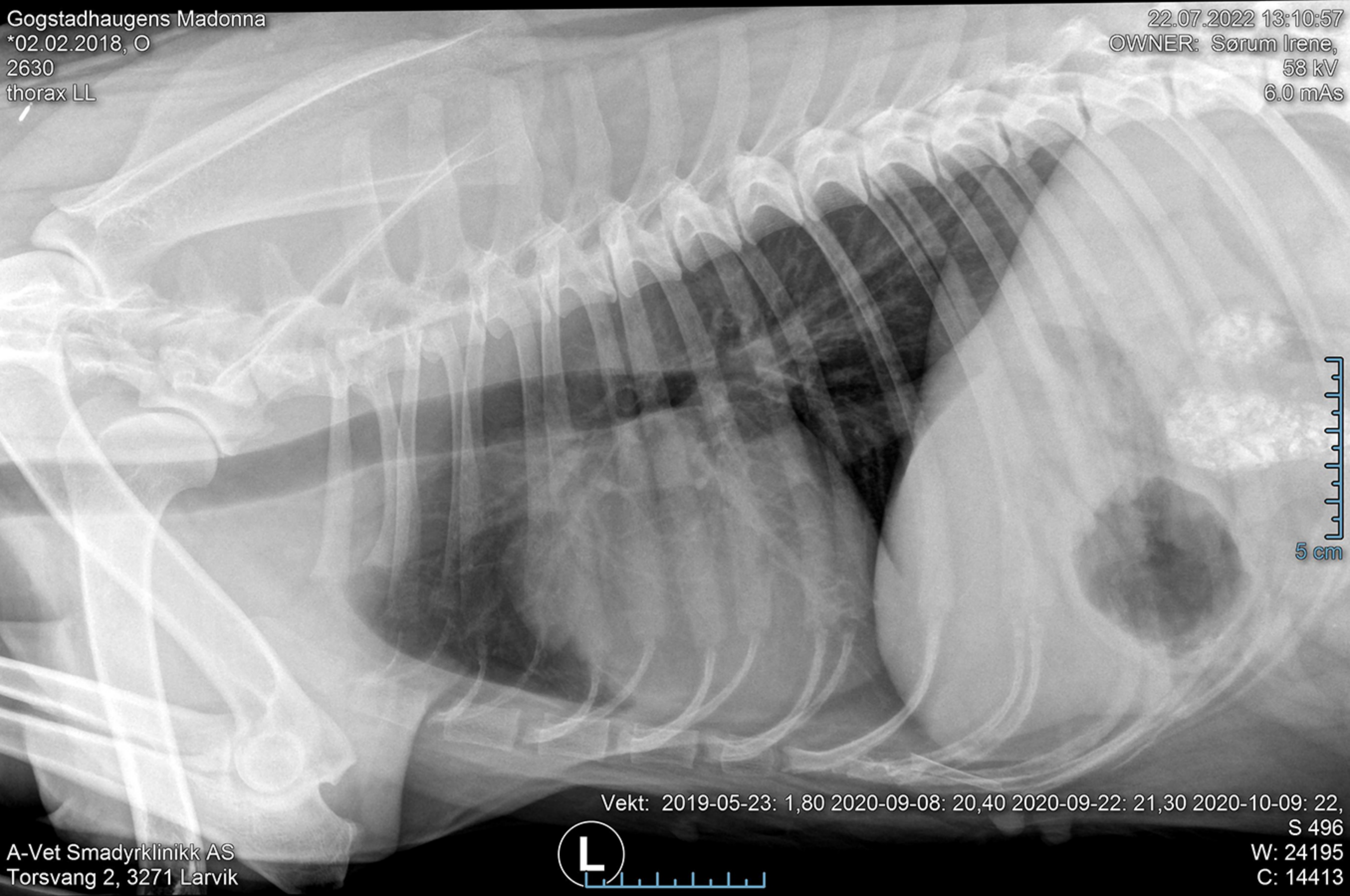
W: 59726

C: 32303



Gogstadhaugens Madonna  
\*02.02.2018, O  
2630  
thorax LL

22.07.2022 13:10:57  
OWNER: Sørum Irene,  
58 kV  
6.0 mAs



Vekt: 2019-05-23: 1,80 2020-09-08: 20,40 2020-09-22: 21,30 2020-10-09: 22, S 496

A-Vet Smadyrklinikk AS  
Torsvang 2, 3271 Larvik

W: 24195  
C: 14413

